

Biopsia estereotáctica de lesiones en el tallo cerebral: presentación de una serie de casos y revisión de la literatura

Stereotactic biopsy of brainstem lesions: cases report and literature review

Jairo Alberto Espinoza Martínez¹, MD; Oscar Andrés Escobar Vidarte², MD; Andrés Villarreal Mondragón³, MD



Jairo A. Espinoza Martínez, MD
Neurocirujano Funcional

1 Neurocirujano Funcional, Centro Integral de Movimientos Anormales y Dolor CIMAD, Bogotá, Colombia.

2 Fellow Clínico, Neurocirugía Funcional, Centro Integral de Movimientos Anormales y Dolor CIMAD, Bogotá, Colombia.

3 Residente III de Neurocirugía, Universidad del Valle, Cali, Colombia.

RESUMEN

Introducción: Debido a las características críticas anatómicas y funcionales del tallo y las estructuras neurovasculares que lo rodean, los abordajes quirúrgicos directos a las lesiones que lo comprometen (para resección o biopsia) se han asociado comúnmente a altas tasas de morbimortalidad. Presentamos el análisis de una serie de 11 pacientes con lesiones del tallo cerebral que fueron llevados a biopsia estereotáctica guiada por imágenes.

Materiales y métodos: Se realizó un análisis retrospectivo basado en la revisión de la historia clínica, el manejo quirúrgico, la evolución post operatoria y los estudios de patología post procedimiento.

Resultados: Se encontró en esta serie una posibilidad de diagnóstico del 91.9%, sin documentar complicaciones o muertes asociadas a estos procedimientos.

Discusión: Una revisión estructurada de la literatura documentó una tasa de diagnóstico histopatológico con las muestras obtenidas en esta clase de procedimiento del 94.8% de los casos, y una tasa de complicaciones totales del 8.9%. En la actualidad, ningún tipo de imagen diagnóstica ha demostrado tasas de diagnóstico tan altas como las reportadas por la biopsia.

Conclusión: La biopsia estereotáctica de lesiones en el tallo cerebral, tanto en la población pediátrica como en los adultos, es un procedimiento efectivo y seguro, sin embargo la decisión final debe realizarse en el contexto propio de cada caso y de un grupo multidisciplinario tratante.

Palabras claves: tallo cerebral; biopsia estereotáctica guiada por imágenes

ABSTRACT

Introduction: The critical brain stem anatomical and functional features and the vascular complexity of this zone have made that direct surgical approaches (resection or biopsy) to lesions that compromise this structure had been associated with high morbidity and mortality rates. We present 11 patients analysis with brain stem lesions operated through image guided stereotactic biopsy.

Materials and Methods: A retrospective analysis of this cohort was made based in clinical history, surgical management, postsurgical outcome and pathology studies after procedure.

Results: In this case series we found a 91.9% probability of correct diagnosis, without severe surgical complications or deaths associated with the procedure.

Discussion: A literature review showed a pathological diagnosis rate of 94.8% with this kind of procedure, and a surgical complications rate of 8.9%. Nowadays none kind of diagnostic image has demonstrated higher diagnosis rates as those reported with stereotactic brain stem biopsy.

Conclusion: The stereotactic brain stem biopsy, in adults and children population, is a safe and effective surgical procedure, however, the final decision have to be made in each case context and with multidisciplinary team support.

Key words: brain stem; image guided stereotactic biopsy

INTRODUCCIÓN

El tallo cerebral se localiza a medio camino entre la médula espinal y el cerebelo, por un lado, y entre la médula espinal, el diencéfalo y el telencéfalo, por el otro; se constituye en paso obligado de extensos sistemas de fibras ascendentes y descendentes, además contiene agregados celulares discretos y redes neuronales difusas implicadas en funciones básicas para el proceso de vida y su homeostasis¹.

Es por ende una estructura de alta complejidad anatómica y funcional, además se encuentra embebido en lo profundo del cerebro, localizado casi por entero en la fosa posterior, protegido por el clivus y la pirámide petrosa del temporal anterior y lateralmente, y se encuentra cubierto posteriormente por el cerebelo².

Los tumores del tallo cerebral corresponden al 10-15% de todos los tumores intracraneanos en la población pediátrica, la mayor parte corresponden a gliomas del tallo³; sin embargo en los adultos son lesiones raras y alcanzan a ser el 2% de los tumores cerebrales⁴, además existe una mayor variedad de clases histopatológicas que pueden comprometer esta área anatómica que en los niños (Tabla 1).

El pronóstico de una lesión tumoral intracraneana depende en primer lugar de la histopatología y el grado de malignidad de la misma, y en segundo lugar de la sensibilidad de la lesión a las opciones terapéuticas (grado de resección quirúrgica, radioterapia, quimioterapia, terapias alternas coadyuvantes). Hoy en día el pronóstico también varía según las características biológicas y genéticas del tejido tumoral.

Tabla 1. Histopatología de 203 pacientes con lesiones del tallo cerebral llevados a biopsia estereotáctica guiada por imágenes².

Porcentaje de lesiones	Tipo de patología y número de pacientes
31%	Gliomas de alto grado (62)
25%	Gliomas de bajo grado (51)
11%	Metástasis (23)
6%	Hematomas—no MAV (13)
3%	Hematomas—MAV crípticas (7)
5%	Linfomas (11)
4%	Infección/absceso (9)
2%	Desmielinización (5)
2%	Radionecrosis (4)
1%	Infartos (3)
1%	Vasculitis (3)
1%	Sarcoidosis (2)
Menor al 1%	Leucemia (1)
Menor al 1%	<i>Cryptococcus</i> (1)
Menor al 1%	<i>Granuloma</i> (1)
Menor al 1%	<i>Germinoma</i> (1)

Debido a las características críticas anatómicas y funcionales del tallo y las estructuras neuro-vasculares que lo rodean, los abordajes quirúrgicos directos a las lesiones que lo comprometen (para resección o biopsia) se han asociado comúnmente a altas tasas de morbi-mortalidad, motivo por el cual varios centros han favorecido el manejo no quirúrgico de estas lesiones, prescribiendo tratamientos coadyuvantes o paliativos empíricos con quimioterapia y radioterapia².

Debido a la dificultad de realizar resecciones lesionales en el tallo, la toma de biopsias de tejido anormal se convierte en una opción para obtener los beneficios en el planeamiento terapéutico del análisis histo-patológico. Sin embargo, por la complejidad de los abordajes quirúrgicos y la importancia funcional del tallo, el manejo de las lesiones a este nivel sigue siendo difícil y controversial². Presentamos a continuación una serie de 11 pacientes con lesiones del tallo cerebral que fueron llevados a biopsia estereotáctica guiada por imágenes para estudio de las mismas, y el análisis de la literatura sobre la seguridad, eficacia y utilidad de este procedimiento en el enfoque terapéutico de este tipo de lesión cerebral.

MATERIALES Y MÉTODOS

Se realizó un análisis retrospectivo de 11 pacientes con lesiones a nivel del tallo cerebral que fueron llevados a biopsia estereotáctica guiada por imágenes. El análisis se realizó basado en la revisión de la historia clínica, el manejo quirúrgico, la evolución postoperatoria y los estudios de patología postprocedimiento.

En todos los pacientes se realizó Resonancia Nuclear Magnética con medio de contraste de cerebro con cortes de 2 mm preoperatoria. El procedimiento se realizó bajo anestesia local y sedación asistida por anestesiología en los adultos y bajo anestesia general en los niños. Durante la cirugía se posicionó en todos los casos marco de estereotaxia LeksellR, CAATR o ZDR; se realizó luego tomografía cerebral con medio de contraste y con software PraezisR fusión de imágenes (resonancia y tomografía cerebrales) y planeamiento de las trayectorias seguras y posibles hasta el blanco seleccionado a nivel de la lesión en estudio.

Finalmente los pacientes fueron llevados a cirugía para realización de la toma de las muestras, las cuales fueron enviadas a análisis histopatológico. En el postoperatorio inmediato fueron llevados para observación estricta en la unidad de cuidado intensivo, recibieron 24 horas de esteroide endovenoso y fueron llevados a toma de tomografía cerebral simple de control. Luego de la vigilancia en cuidado intensivo los pacientes fueron trasladados a habitación y dados de alta según cada condición.

Tabla 2. Serie de 11 pacientes con lesiones del tallo cerebral que fueron llevados a biopsia estereotáctica guiada por imágenes.

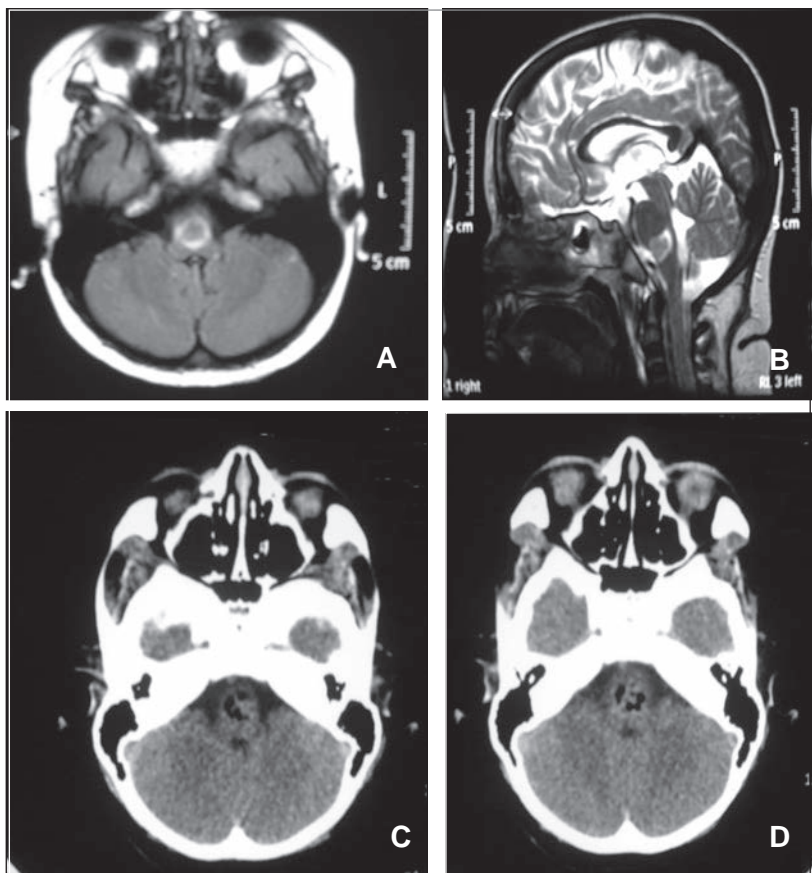
Sexo/población	Localización	Diagnóstico	Complicaciones
M/adulto	Puente	Inflamación crónica inespecífica	Ninguna
F/pediátrico	Bulbo-pontina	Enfermedad linfoproliferativa postransplante	Ninguna
F/adulto	Puente	Astrocitoma WHO II	Ninguna
M/adulto	Mesencéfalo	Astrocitoma WHO II	Ninguna
M/Pediátrico	Mesencéfalo	Ninguno	Ninguna
F/pediátrico	Bulbopontina	Astrocitoma WHO IV	Ninguna
F/pediátrico	Bulbopontina	Encefalitis viral	Ninguna
F/adulto	Mesencéfalo	Astrocitoma WHO IV	Ninguna
M/adulto	Mesencéfalo	Astrocitoma WHO III	Ninguna
M/adulto	Puente	Astrocitoma WHO III	Ninguna
M/adulto	Puente	Astrocitoma WHO II	Ninguna

RESULTADOS

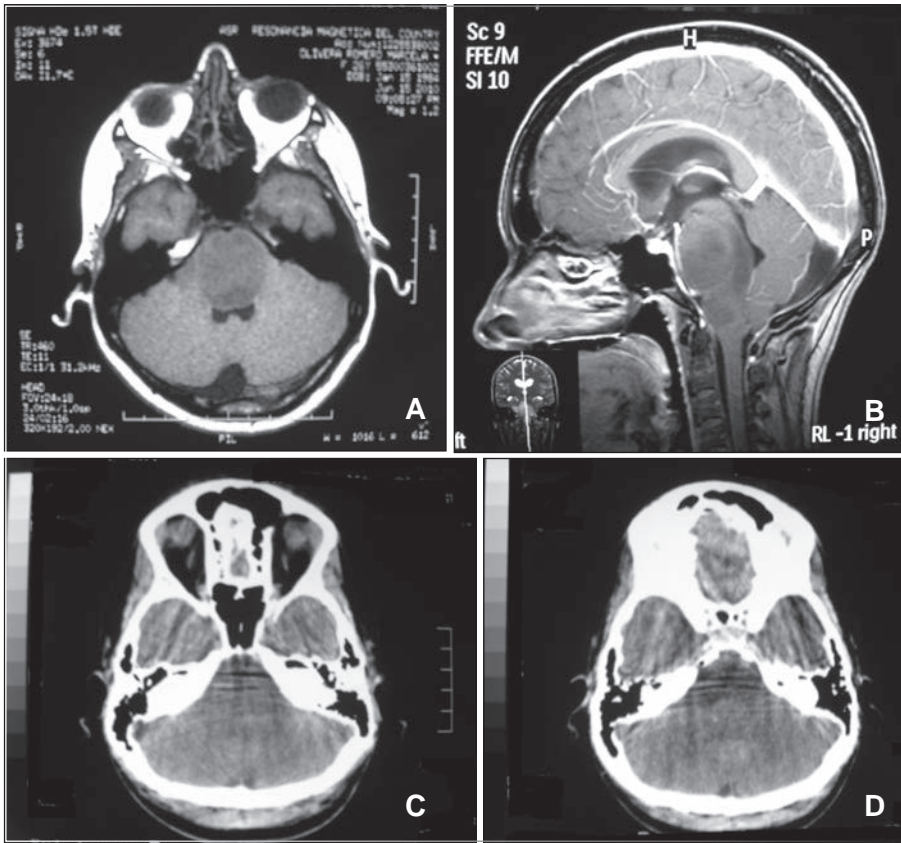
Once pacientes con lesiones en el tallo cerebral fueron llevados a cirugía para toma de biopsia guiada por estereotaxia y software, con un promedio de edad de 30 años (rango entre 3 y 62 años), 4 de los pacientes

correspondían a la población pediátrica y 7 de ellos eran adultos y el 54.5% (6 pacientes) de los casos fueron hombres (Tabla 2).

Las lesiones estudiadas se localizaron en el mesencéfalo en 4 casos, en el puente en 4 casos y se consideraron bulbo-pontinos 3 casos. El diagnóstico



Caso clínico 1: Paciente de 9 años con lesión en la transición bulbo-pontina reportada como Enfermedad Linfoproliferativa post trasplante renal. A y B: RMN cerebral pre quirúrgica secuencias T1 axial y T2 sagital. C y D: Tomografía cerebral simple postquirúrgica.



Caso clínico 2: Paciente de 26 años con lesión bulbo-pontina reportada como Astrocitoma de bajo grado WHO II. A y B: RMN cerebral pre quirúrgica secuencias T1 axial y T1 sagital con medio de contraste. C y D: Tomografía cerebral post quirúrgica.

más común correspondió a tumores tipo glioma en 7 de los casos, siendo 4 de ellos astrocitomas de alto grado y 3 de bajo grado de malignidad. Además se diagnosticaron una encefalitis viral, una enfermedad linfoproliferativa postrasplante renal y una inflamación crónica inespecífica (Tabla 2) (Casos clínicos 1 y 2).

En uno de los casos en los que se estudiaba una lesión de la lámina cuadrigémina del mesencéfalo no se obtuvo diagnóstico histopatológico, encontrando en nuestra serie una posibilidad de diagnóstico del 91,9%, sin documentar complicaciones o muertes asociadas a estos procedimientos.

DISCUSIÓN

Las biopsias estereotácticas de lesiones en el cerebro se han convertido en una herramienta primordial en el enfoque y manejo de los tumores cerebrales, pues han permitido la obtención rápida y segura de tejido, elemento fundamental en el planeamiento terapéutico de las lesiones intracraneanas.

Antes del advenimiento de los procedimientos estereotácticos modernos, las biopsias eran obtenidas por craneotomías a mano alzada, procedimientos que se acompañaban de tasas de mortalidad perioperatoria que oscilaban entre el 30 y el 40% de los casos⁵. Sin embargo a partir de los años '70 se

empezaron a refinar las técnicas, permitiéndose a través de procedimientos estereotácticos altas tasas de diagnóstico y bajos niveles de morbilidad⁵. Hoy en día las biopsias estereotácticas guiadas por imágenes son procedimientos reales y seguros en las lesiones cerebrales supratentoriales, sin embargo su aplicación en el manejo de las lesiones infratentoriales, especialmente aquellas que involucran el tallo, había sido realmente limitada².

Al mismo tiempo las técnicas de neuroimagen tuvieron un avance significativo, permitiendo conocer mejor las lesiones del tallo, su localización y extensión, sus relaciones anatómicas y características propias de su naturaleza, lo que ha permitido junto a la historia clínica proponer diagnósticos tentativos con mayor precisión, siendo estos la base del tratamiento y manejo de los tumores del tallo, sobre todo en la población pediátrica⁶. Actualmente se dispone de estudios que aportan detalles anatómicos finos (tomografía, resonancia, angiografía, tractografía) o información adicional sobre la naturaleza de las lesiones y los aspectos funcionales de los tejidos neurales circundantes (espectroscopia, PET)².

Sin embargo está bien establecido que el diagnóstico histopatológico y la estadificación de una lesión tumoral es un factor pronóstico significativo, aún en los gliomas del tallo en adultos^{7, 8}. Más aún, las muestras de tejido

tumoral ayudan hoy en día a establecer factores pronóstico más refinados, basados en las características biológicas y genómicas del tejido tumoral. A su vez es claro que más información sobre las características de una lesión tumoral, inflamatoria o infecciosa permite acceder a más posibilidades de tratamiento, en especial en el primer caso a las nuevas terapias dirigidas a un blanco específico. Asimismo en la población pediátrica la realización sistemática de biopsias de lesiones en el tallo ha permitido la inclusión de más niños en nuevos protocolos terapéuticos⁹.

En la actualidad en varios centros las biopsias estereotácticas de lesiones en el tallo se realizan siempre que sea posible, con una morbi-mortalidad baja y aceptable,^{10,11}. Estos procedimientos se pueden realizar utilizando un abordaje transfrontal o transcerebeloso. La localización de la lesión definida por estudios de resonancia prequirúrgicos y el análisis de las mismas durante el proceso de planeamiento del procedimiento en el software respectivo, determinan la vía a utilizar². El abordaje transfrontal ofrece una ruta directa a todas las partes del tallo, incluso el puente y el bulbo, y es la única ruta posible para realizar biopsias de lesiones localizadas en el tegmento mesencefálico, convirtiéndose en una vía de acceso quirúrgico con un largo record de seguridad². Usualmente se utiliza un punto de entrada coronal anterior y parasagital, con una trayectoria que pasa a través de la corteza frontal, el cuerno frontal del ventrículo lateral (o lateral a él), el tálamo anterior y finalmente el pedúnculo cerebral; antes de llegar al blanco seleccionado en alguna de las secciones del tallo².

El análisis de las imágenes prequirúrgicas en un software para planeamiento de procedimientos estereotácticos permite calcular una trayectoria óptima en las tres dimensiones y ajustar el punto de entrada, evitando estructuras neuro-vasculares críticas y en especial el espacio subaracnoideo, disminuyendo dramáticamente el riesgo de hemorragia postprocedimiento². En nuestra experiencia, la mayoría de lesiones del tallo se pueden abordar a través de esta vía, realizando un planeamiento de la trayectoria en el que primen el respeto a las estructuras anatómicas críticas y a las estructuras vasculares, proceso en el cual puede ser de gran utilidad, en caso de contar con ello, el aporte de la tractografía. Recomendamos incluso considerar en caso de no poder evitar alguna de ellas, realizar maniobras de navegación estereotáctica, las cuales permiten en puntos específicos sortear las mismas y minimizar riesgos de sangrado o de déficit neurológico.

El abordaje suboccipital transcerebeloso se utiliza para alcanzar lesiones laterales en el puente, utilizando

para ello una trayectoria que atraviesa el hemisferio y el pedúnculo cerebeloso medio ipsilaterales a la lesión². Esta trayectoria se planea lo más corta y segura posible gracias al análisis de imágenes en el software de planeamiento, evitando siempre contacto con el tentorio².

Las biopsias de lesiones en el tallo cerebral tienen altas tasas de diagnóstico y bajas de complicaciones, situación que se cumple en nuestra serie de 11 pacientes; tal como sucede en los procedimientos realizados para estudiar lesiones intracranéas supratentoriales¹²⁻¹⁹, con una posibilidad de diagnóstico histopatológico alrededor del 95-96% de los casos^{20,21}.

En 2006 se publica una revisión estructurada de la literatura que logra recopilar 20 publicaciones con 457 pacientes que fueron llevados a biopsia estereotáctica de lesiones en el tallo cerebral²². En esta revisión se documentó una tasa de diagnóstico histopatológico con las muestras obtenidas en el procedimiento del 94.8% de los casos, y una tasa de complicaciones totales del 8,9%. Se encontró además que las variables que con mayor fuerza influenciaron la decisión de realizar la biopsia fueron la voluntad del médico y paciente para conocer el diagnóstico y la probabilidad de generar un impacto negativo en la salud del paciente al realizar tratamiento empírico basado en un "diagnóstico incorrecto".

En esta revisión, el análisis de las series determinó que cuando el diagnóstico empírico es idéntico entre los miembros del grupo tratante (multidisciplinario: clínico, neurocirujano, neuroradiólogo) la posibilidad de acertar se acerca al 70%, pudiéndose considerar un tratamiento empírico como primer enfoque terapéutico²². Cuando el diagnóstico es un dilema la posibilidad de acertar se reduce a un 25%, en este caso la biopsia se convierte en el primer enfoque diagnóstico y base para la terapéutica clave²².

En la actualidad, ningún tipo de imagen diagnóstica ha demostrado tasas de diagnóstico tan altas como las reportadas por la biopsia, ni tampoco aportan tan clara información sobre la estadificación y los marcadores biológicos y genéticos de pronóstico como lo haría una muestra de tejido tumoral²³⁻³¹.

CONCLUSIÓN

La biopsia estereotáctica guiada por imágenes para el estudio de una lesión en el tallo cerebral es un procedimiento efectivo y seguro, tanto en la población pediátrica como en los adultos. Sin embargo la decisión final debe realizarse en el contexto propio de cada caso y de un grupo multidisciplinario tratante.

REFERENCIAS

1. Escobar M, Pimienta H: Estructura externa del tallo cerebral. En Escobar M, Pimienta H (autores): Sistema Nervioso. Cali: Programa editorial de la Universidad del Valle, pp 189-196.
2. Levivier M: Image-Guided Management of Brain Stem Lesions. En Lozano A, Gildenberg P, Tasker R (eds): Textbook of Stereotactic and Functional Neurosurgery. Berlin: Springer, 2009, pp 778-788.
3. Farwell JR, Dohrmann GJ, Flannery JT: Central nervous system tumors in children. *Cancer* 1977; 40: 3123- 3132.
4. White A: Brainstem tumors occurring in adults. *Neurology* 1963; 13: 292- 300.
5. Chen J, Rabb C, Apuzzo M: Stereotaxis in the diagnosis and management of brain tumors. En Kaye A, Laws E (eds): Brain Tumors, an encyclopedic approach. Londres: Churchill Livingstone, 2001, pp 343-355.
6. Albright AL, Packer RJ, Zimmerman R, Rorke LB, Boyett J, Hammond GD: Magnetic resonance scans should replace biopsies for the diagnosis of diffuse brain stem gliomas: a report from the Children's Cancer Group. *Neurosurgery* 1993; 33: 1026-1029.
7. Kesari S, Kim RS, Markos V, Drappatz J, Wen PY, Pruitt AA: Prognostic factors in adult brainstem gliomas: a multicenter, retrospective analysis of 101 cases. *J Neurooncol* 2008; 88: 175-183.
8. Rosenthal MA, Ashley DM, Drummond KJ, Dally M, Murphy M, Cher L, Thursfield V, Giles GG: Brain stem gliomas: patterns of care in Victoria from 1998–2000. *J Clin Neurosci* 2008; 15: 237-240.
9. Roujeau T, Machado G, Garnett MR, Miquel C, Puget S, Georger B, Grill J, Boddaert N, Di Rocco F, Zerah M, Sainte-Rose C: Stereotactic biopsy of diffuse pontine lesions in children. *J Neurosurg* 2007; 107: 1 Suppl Pediatrics: 1-4.
10. Kondziolka D and Lunsford LD: Results and expectations with image-integrated brainstem stereotactic biopsy. *Surg Neurol* 1995; 43: 558-562.
11. St George EJ, Walsh AR, Sgouros S: Stereotactic biopsy of brain tumours in the paediatric population. *Childs Nerv Syst* 2004; 20: 163-167.
12. Coffey RJ, Lunsford LD: Stereotactic surgery for mass lesions of the midbrain and pons. *Neurosurgery* 1985; 17: 12- 18.
13. Frank F, Fabrizi AP, Frank-Ricci R, et al: Stereotactic biopsy and treatment of brain stem lesions: combined study of 33 cases (Bologna- Marseille). *Acta Neurochir Suppl* 1988; 42: 177- 181.
14. Franzini A, Allegranza A, Melcarne A, et al: Serial stereotactic biopsy of brain stem expanding lesions. Considerations on 45 consecutive cases. *Acta Neurochir Suppl* 1988; 42: 170-176.
15. Hood TW, Gebarski SS, McKeever PE, et al: Stereotaxic biopsy of intrinsic lesions of the brain stem. *J Neurosurg* 1986; 65: 172 -176.
16. Kratimenos GP, Nouby RM, Bradford R, et al: Image directed stereotactic surgery for brain stem lesions. *Acta Neurochir* 1992; 116: 164- 170.
17. Rajshekhar V, Chandy MJ: Computerized tomography-guided stereotactic surgery for brainstem masses: a risk-benefit analysis in 71 patients. *J Neurosurg* 1995; 82: 976- 981.
18. Ryken TC, Hitchon PW, Roach RM, et al: Infratentorial stereotactic biopsy. A review of 11 cases. *Stereotact Funct Neurosurg* 1992; 59: 111 – 114.
19. Thomas DG, Bradford R, Gill S, et al: Computer-directed stereotactic biopsy of intrinsic brain stem lesions. *Br J Neurosurg* 1988; 2: 235- 240.
20. Levivier M, Goldman S, Bidaut LM, Luxen A, Stanus E, Przedborski S, Bale´riaux D, Hildebrand J, Brotchi J: Positron emission tomography-guided stereotaxic brain biopsy. *Neurosurgery* 1992; 31: 792-797.
21. Levivier M, Goldman S, Pirotte B, Brucher J-M, Bale´riaux D, Luxen A, Hildebrand J, Brotchi J: Diagnostic yield of stereotactic brain biopsy guided by positron emission tomography with [¹⁸F] fluorodeoxyglucose. *J Neurosurg* 1995; 82: 445-452.
22. Samadani U, Stein S, Moonis G, Sonnad S, Bonura P, Judy K: Stereotactic biopsy of brain stem masses: decision analysis and literature review. *Surgical Neurology* 2006; 66: 484– 491.
23. Selvapandian S, Rajshekhar V, Chandy MJ: Brainstem glioma: comparative study of clinico-radiological presentation, pathology and outcome in children and adults. *Acta Neurochir* 1999; 141: 721-726.
24. Landolfi JC, Thaler HT, DeAngelis LM: Adult brainstem gliomas. *Neurology* 1998; 51: 1136-1139.
25. Guillamo JS, Monjour A, Taillandier L, et al: Brainstem gliomas in adults: prognostic factors and classification. *Brain* 2001; 124: 2528 - 2539.
26. Massager N, David P, Goldman S, et al: Combined magnetic resonance imaging– and positron emission tomography–guided stereotactic biopsy in brainstem mass lesions: diagnostic yield in a series of 30 patients. *J Neurosurg* 2000; 93: 951- 957.
27. Nadvi SS, Ebrahim FS, Corr P: The value of ²⁰¹thallium-SPECT imaging in childhood brainstem gliomas. *Pediatr Radiol* 1998; 28: 575- 579.
28. Biousse V, Newman NJ, Hunter SB, et al. Diffusion weighted imaging in radiation necrosis. *J Neurol Neurosurg Psychiatry* 2003; 74: 382 - 384.
29. Smith JK, Londono A, Castillo M, et al: Proton magnetic resonance spectroscopy of brain-stem lesions. *Neuroradiology* 2002; 44: 825- 829.
30. Curless RG, Bowen BC, Pattany PM, et al: Magnetic resonance spectroscopy in childhood brainstem tumors. *Pediatr Neurol* 2002; 26: 374- 378.
31. Weybright P, Maly P, Gomez-Hassan D, et al: MR spectroscopy in the evaluation of recurrent contrast-enhancing lesions in the posterior fossa after tumor treatment. *Neuroradiology* 2004; 46: 541 - 549.